

	文書分類番号	品質-業務-104	制定日	2006年3月1日
			改訂日	2025年3月1日
	版数	Ver. 2.2	管理部門	品質管理部
腹部超音波検査マニュアル				

腹部超音波検査マニュアル

承認	審査	作成

一般財団法人日本予防医学協会

	文書分類番号	品質-業務-104	制定日	2006年3月1日
	版数	Ver. 2.2	改訂日	2025年3月1日
			管理部門	品質管理部
腹部超音波検査マニュアル				

腹部超音波検査マニュアル 制定・改訂履歴

年月日	項目	改訂箇所	改訂理由	版数	承認	審査	作成
2006/3/		初版制定		初版			
2013/4				1.1			
2015/3/27		P3 P4 P5 P6 P7 P9 P10	大幅改訂 操作機器の詳細追加 記録方法追記 フローイメージング追加 判定方針の見解の追加 所見用紙記入および処理方法追記 超音波検査技術追加 至急報告 追記 腹部超音波検査標準記録順 下腹部超音波マニュアル	2.0			
2022/3/1		P3 4 対象臓器 (1) P3 4 対象臓器 (2) (3) P3 5 対象臓器① P4 7 検査 (1) P4 7 検査 (4) P5 8 記録方法 (1) P5 8 記録方法 (2) P5 8 記録方法 (3) P7 9 撮影手順 P9 10 所見用紙記入および処理方法 (1) (2) P10 11 至急報告 P10 12 備考 P11 参考文献、資料	大幅変更 撮影臓器に腹部大動脈を追加 下腹部に腫瘤を認めた場合対象外臓器の所見が観察された場合を追加 操作機器：マイクロコンベックスを追記 追記 追加 バックアップに関する文言追加 追加 脾臓計測方法変更 フローイメージングのポイントを追記 追加 ※腹部超音波検査標準記録に腹部大動脈を追加 追記 連絡ルート削除 判定区分を追加 追加	2.1	診療 所長	佃	村松
2025/3/1		10. 所見用紙記入および処理方法 (2) 12. 所見用紙記入および処理方法 (3) 8. 記録方法 (1) 記録	肝臓のその他所見に ・肝内胆管拡張 ・胆道気腫 を追加 追記 読影レポートシステム利用時の対応を追記	2.2	診療 所長	佃	村松

	文書分類番号	品質-業務-104	制定日	2006年3月1日
	版数	Ver. 2.2	改訂日	2025年3月1日
			管理部門	品質管理部
腹部超音波検査マニュアル				

目次

1. 目的	4
2. 適用範囲	4
3. 主管部門	4
4. 対象臓器	4
5. 操作機器	4
6. 検査準備	5
7. 検査	5
8. 記録方法	6
9. 撮影手順	8
10. 所見用紙記入および処理方法	9
11. 至急報告	12
12. 備考	12
参考文献、資料	13
腹部超音波検査標準記録順	14
腹部超音波検査標準記録順（25断面）	15

	文書分類番号	品質-業務-104	制定日	2006年3月1日
	版数	Ver. 2.2	改訂日	2025年3月1日
			管理部門	品質管理部
腹部超音波検査マニュアル				

1. 目的

腹部超音波検査撮影業務においての方針・手技を明確化し、技師の技術水準と適切な検査環境の維持管理を目的として本マニュアルを定める。

2. 適用範囲

当会で実施する施設健診、巡回健診での全ての腹部超音波検査業務に適用する。

3. 主管部門

マニュアルの主管は品質管理部とする。

4. 対象臓器

肝臓・胆嚢・胆管・膵臓・腎臓・脾臓・腹部大動脈 とする。

(1) 対象臓器の対応

- ・契約対象臓器外に重篤な所見が認められた場合には記録（フィルムや所見の記載）をする。
- ・観察困難な例や部位があることを受診者に事前に説明し、事後にも報告する。

(2) 下腹部に腫瘤を認めた場合

- ・下腹部に腫瘤を認めた場合は、まず受診カードを確認し、婦人科の既往歴がない場合は、ご本人に問診をする。
- ・子宮筋腫の通院がない場合は、下腹部の腫瘤性病変として載せる。
- ・前立腺・婦人科系（下腹部）は受診者から対象臓器か質問があった場合は、対象臓器ではありませんと伝えてよい。
（尿がたまっていないと正確な検査ができない領域であることを伝える。）

(3) 対象外臓器の所見が観察された場合

- ・病変がどの臓器のどの部位に存在するのかがわかる画像を記録する。
- ・病変を中心に最低2方向からの拡大した画像を記録する。また、拡大した画像で、計測や血流シグナルの確認画像を記録すること。
- ・その他の欄に所見を記載すること。

5. 操作機器

腹部超音波スクリーニングについては10mm以下の病変も見逃せないため、可能な限り空間分解能の優れた鮮明な画像が得られる装置を使用すること（以下基準を参照）

- ①スクリーニングには3.5～7MHzコンベックス型プローブを使用する。高周波プローブ（7.5MHz zリニア型など）やマイクロコンベックスプローブを適宜併用する。
- ②検査環境に合わせ、可能な限り高性能の装置を使用する。
- ③カラー Doppler、ティッシュハーモニックイメージが使用できる機器が望ましい。
- ④ディスプレイが小型でないこと（おおよそ15インチ以上あること）
- ⑤使用頻度が高い健康診断では、画質の劣化がおきやすいため、毎年1回は必ず専門メーカーによる点検を必ず行っており、問題がないこと。また、プローブやモニターは消耗品であり、耐用年数を越える装置の使用は望ましくない。
- ⑥装置の適切な保守管理と点検履歴や使用年数の管理を徹底し、更新は計画的に行うこと。

	文書分類番号	品質-業務-104	制定日	2006年3月1日
	版数	Ver. 2.2	改訂日	2025年3月1日
			管理部門	品質管理部
腹部超音波検査マニュアル				

6. 検査準備

①機器等の準備

- ・機器電源 ON。
- ・超音波用ゼリーは温める等して準備をする。

②開始前点検表の項目を実施

- ・モニター画面や記録写真の輝度、コントラスト等の点検（自分のおなかで確認）し、点検表にチェックを入れる。

7. 検査

(1) 受診者様の呼び入れ

ベッドが汚れていないか、ぬれていないか確認する。

名前は必ずフルネームで確認する。

(確認する際は、小声で確認またはカードを指さしで確認するなど、配慮する。)

「超音波検査担当の〇〇です」等と名乗る。

(2) 検査前準備

①ベッドに寝ていただき、お腹が広く見えるように上着をあげ、ズボン、スカートも腰骨が見える位置まで十分に下げる。受診者の肌の露出に配慮し、衣服にゼリーがつかないように十分に注意、配慮する。

②機器への入力：受診者番号、氏名の入力必須（例）505 日本太郎→505 NIHON.T

(3) 過去歴の確認

健診カード（OCR）の裏面を確認し、前回の超音波検査で精密検査指示を受けていた場合は、病院での精密検査受診の有無と、受診した検査、その結果を左側上部の「超音波検査に関する問診」に記入する。同時に判定に関与する病歴、手術内容は OCR の病歴欄にも記載を確認し、必要時は受診者様に確認の上、追記する。その際、周囲に聞こえないように注意を払いプライバシーへの配慮を心がける。

OCR 裏面の記載がない、わからない場合は可能な範囲で受診者にうかがい記入する。別の機関で受診している場合などは「他院にて実施。良性と確定済み」等と記載する。過去に所見があった場合も必ず内容を記載する。

(4) 検査の実施

- ・検査内容の説明を行う。
- ・初回の人には必ず対象臓器を伝える。
- ・受診者の立場にたって接遇に気をつける。

(5) ゼリーをふき取り、次検査への案内を行う。

※受診者への対応

- ・どのような時でも、親切・丁寧な対応を心がける。
- ・肌を露出しているため、部屋の出入りや介助者の態度等にも十分配慮し、気をつける。

	文書分類番号	品質-業務-104	制定日	2006年3月1日
	版数	Ver. 2.2	改訂日	2025年3月1日
			管理部門	品質管理部
腹部超音波検査マニュアル				

8. 記録方法

(1) 記録

※サーマルプリンター出力時の対応

サーマルプリンター出力、HDD 同時記録

- ・HDD はバックアップであり判定には使用せず、必要に応じて CD/DVD 等にバックアップする
- ・HDD に記録したものは月毎、または容量に応じて CD・DVD へバックアップを実施する
- ・Dicom に転送し、後日画像を確認できるようにする。

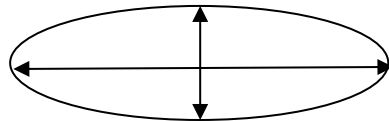
正常基本	<ul style="list-style-type: none"> ・静止画 2 画面で 19 断面（可能な限り別紙の走査順で記録） 『9. 撮影手順参照』 ・ボディマークなし（指示のある場合はこの限りでない） ・仰臥位での基本走査の後、左側臥位走査を実施すること
有所見時	<ul style="list-style-type: none"> ・枚数制限なし ・正常基本の他に必要と思われる情報はすべて記録する。 ・部位の特定がわかりづらい場合はボディマークを入れる ・限局性病変は必ず 2 方向以上からの記録（再現性確認のため） （ただし、胆嚢コレステロールポリープ 8 mm 未満、各臓器のう胞 10 mm 未満、石灰化病変は 1 方向計測でよい。） ・体位変換後の記録（胆石など可動性の有無）等は必須 ・必要に応じて、hand knee や左側臥位を取り入れる。 ・計測はモニター上で画像を十分に拡大して行う ・限局性病変だけでなく、びまん性病変にも留意する

※読影レポートシステム利用時

腹部超音波検診判定マニュアル改訂版に準拠した『推奨記録 25 断面』で撮影すること。

(2) 計測

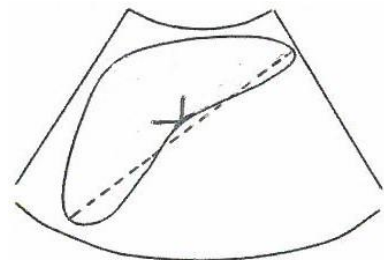
- ・単位はミリメートル (mm) に統一
 - ・最大径の**縦×横**（小数点以下四捨五入）
- 基本計測方法（内部エコーがわからないため、計測のないものをもう 1 枚出力）



- ・多発（2 個以上）は **最大のものを計測**（胆嚢ポリープ、嚢胞）
- ・限局性病変（ただし 5. ① *2 番目の記載に準ずる）はすべてを計測
- ・脾腫計測（腹部超音波検診判定マニュアル参照）

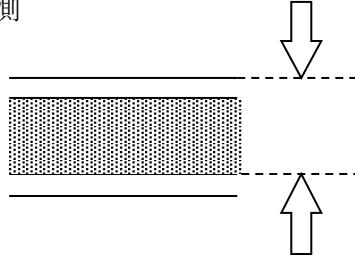
静脈が複数本流入する脾門部の断面で、最大径を計測
最大径が $\geq 10\text{cm}$ で脾腫とする。

記入例：115.0mm と記載



	文書分類番号	品質-業務-104	制定日	2006年3月1日
	版数		Ver. 2.2	改訂日
			管理部門	品質管理部
腹部超音波検査マニュアル				

- ・ 臍管の計測（拡大で主臍管径計測）
主臍管拡張 $\geq 3\text{mm}$
前後壁の高エコー線の腹側で計測



(3) フローイメージングのポイント

以下の4点に気をつけて実施する。

- ①対象とする病変を拡大して、画面のできるだけ中央に描出する。
- ②カラーエリアは最低限必要な範囲に小さく調整する。
- ③カラーゲインはノイズが出ない程度で最大にする。
- ④できるだけ断面を動かさない。

- ・ 血管の確認や血管病変かどうかの診断では、12~16cm/s で門脈や肝静脈が良好にカラー表示される設定とする。
- ・ 腫瘍の血流表示を確認する場合は、できるだけ流速レンジやフィルターを下げて、カラーの感度を高くする必要がある。また、浅い部位であればカラー周波数を高く、深部であれば周波数を低くすると感度が高くなる。
- ・ 実施した場合は、その結果も所見用紙にも記載しておくこと。

(4) 判定方針の見解

判定方針はあくまでも読影医の目安であり、検査者は判定方針を理解し記録（フィルムや所見の記載）を残すこと

肝外胆管の描出基準	右季肋部走査で肝外胆管と門脈の長軸像の間に右肝動脈の輪切りを捕らえる。内腔がクリアであり3cm程度の描出、記録ができています。 (臍内胆管および乳頭部付近まで観察を行う)
臍臓描出不良	原則は臍臓全体像の描出を行うが、条件が悪い場合に臍体部が描出できていれば判定不能とせず、描出範囲内での判定となる
食後胆嚢について	下記の判定基準で判定が行われるので、技師も準ずるコメントを記載する。 ①食後時間に記載 ②胆嚢所見がない場合 ・ 食後であってもサイズが空腹時胆嚢の場合はA1（異常なし） ・ 多少の食事の影響はみられる場合はA2（有所見健康） ・ 萎縮している場合で内腔が見えない場合、または前回所見があり今回所見が描出されていない、判定ができない場合はG1（要再検査） ③胆嚢所見がある場合 ・ 萎縮の有無に関係なく、所見にあわせて判定する（B1（要経過観察）G2（要精密検査））
脂肪肝の判定	脂肪肝の判定は以下の4つの視点から判断される。 ①高輝度肝、②肝腎コントラスト、③脈管不明瞭、④深部減衰 このうち3つ以上ある場合は脂肪肝B1（経過観察）以上と判定され、2つの場合は脂肪肝疑いA2（有所見健康）判定される。 Focal spared areaについても、観察していることを証明するために必ず部位の表示をする。

	文書分類番号	品質-業務-104	制定日	2006年3月1日
	版数	Ver. 2.2	改訂日	2025年3月1日
			管理部門	品質管理部
腹部超音波検査マニュアル				












腎臓の片側がない場合	受診者から、「生来、腎臓の片側がない」とした診断を病院から受けた場合は、「腎形成不全（所見コード 343、疑 354）」となる。その場合、診断元となった検査の内容を確認して所見用紙の問診欄に記載をする。それ以外は「萎縮腎」として取り扱う。
------------	---

撮影順は厳守してください！途中で所見が入っても構いません









9. 撮影手順

撮影する臓器の順番は以下のとおりとする。

※静止画 2 画面 19 断面

1 左：左肋間走査：脾臓 右：左肋間走査：左腎			
2 心窩部縦走査：腹部大動脈			
3 左：心窩部縦走査：下大静脈・肝左葉・尾状葉 (S1) 右：心窩部縦走査：肝左葉 (肝縁)			
4 左：心窩部横走査：臍体部 右：左肋骨弓下斜走査：臍尾部			
5 左：右肋骨弓下斜走査：胆嚢体部 右：右肋骨弓下縦走査：胆嚢底～頸部			
6 左：右肋間走査：胆嚢体部 右：右肋骨弓下斜走査：肝外胆管			

	文書分類番号	品質-業務-104	制定日	2006年3月1日
	版数	Ver. 2.2	改訂日	2025年3月1日
			管理部門	品質管理部
腹部超音波検査マニュアル				

7 左：心窩部横走査～斜走査：肝内側区域（S4）・門脈1次分枝 右：心窩部横走査～左肋骨弓下斜走査：肝左葉 外側区域（S2, S3）		
8 左：右肋骨弓下走査：肝後区域（S6, 7） 右：肋骨弓下走査：前下区域（S5）		
9 左：右肋間走査：肝前上区域（S8） 右：右肋間走査：肝前下区域（S5）		
10 左：右肋間走査：肝後上区域（S7） 右：右肋間走査：肝後下区域（S6）・右腎		

※読影レポートシステム利用時：推奨記録 25 断面
「腹部超音波検査標準記録順（25 断面）」参照

10. 所見用紙記入および処理方法

(1) 所見用紙記入および処理方法

所見用紙の記入、処理方法は以下のようにおこなう。

項目	項目	詳細
1	所見用紙	<u>ボールペン</u> で記載する。
2	「検査者」の欄	施行した技師が必ず <u>サイン</u> をする。
3	所見記入欄	可能な範囲で☒（シェーマ）、コメント等を書く。 表現はなるべく日本語（英語で記載する場合は略語は使用しない）が望ましいが、超音波医学会に準拠した用語を用いる必要がある場合はこの限りでない。 <u>誰が見ても理解のできる記載を行う</u> 胆嚢ポリープは可能な限り、部位（頸部：N、体部：B、底部：F）の記入
4	診断コード欄	診断コード欄の右側空欄に、「部位」「大きさ」のみを記入する。 複数個の場合は最大のみを記入する。 (例) 肝のう胞 → S3 20×25 右腎のう胞 → R 10×14 (両腎に所見がある場合は左右それぞれの最大値を記入)
5	消化管ガスや	消化管ガスや体型などで描出不良部位がある場合は具体的に明記す

注意事項！

	文書分類番号	品質-業務-104	制定日	2006年3月1日
	版数	Ver. 2.2	改訂日	2025年3月1日
			管理部門	品質管理部
腹部超音波検査マニュアル				

項目	項目	詳細
	体型などで描出不良部位がある場合	<p>る。</p> <ul style="list-style-type: none"> ・描出不良の場合は他方向からのアプローチや体位変換を行い記録画像で描出不良であることが判断できる記録を行う。 ・「描出 poor」という文言は使用しない。「描出不良」または、「poor study」とする。
6	消化管ガスで臓器が描出できない場合	<ul style="list-style-type: none"> ・限局性病変の確定診断があり、今回確認ができなかった場合 ・前回 G2 判定で今回確認ができなかった場合は、検査環境がダブルチェックできる環境であればダブルチェックを行う。 <p>また、その他必要があれば同様に実施し、コメントを記載、ダブルチェック者もサインをする。</p>
7	昨年の所見との比較	<p>昨年検査所見があったが、今年は見当たらない場合はその旨も記載しておく。（「腎の石灰化見られず。弓状血管を所見ととらえたか」などと書く。）</p>
8	要精密検査の所見の扱い	<p>技師の経験上、精密検査の実施が必要であると感じる所見は判定医や受診者様が納得できる内容の写真を的確にとり、その旨明確に記載する。技師が診断を行うものではないため、所見用紙に「要精密検査」等の記入はしない。</p>
9	その他	<ul style="list-style-type: none"> ・胆管過誤腫の場合、1cm 以上ののう胞があれば肝のう胞として別の所見とする ・胆嚢：胆石はもちろん、胆嚢壁肥厚や胆嚢腺筋腫症の場合でも自覚症状の有無は必ず記載すること
10	所見内容と写真の再確認	<ul style="list-style-type: none"> ・所見用紙の属性等の記載漏れがないか ・受診者番号、氏名はあっているか ・写真と所見の内容があっているか ・検査者のサインは漏れていないか ・場所、大きさを判定欄に転記しているか ・写真に傷、汚れがある場合はコメント記載する。 ・プリントアウトした写真で不要となったものは必ずシュレッダー破棄を行うこと
11	記録写真	<p>記録写真を所見用紙にとめる。</p> <p>下図の様式で最初の折り返し部分が上にくるよう 2 枚ずつの蛇腹に折り、3~5cm 程度の大クリップで受診者氏名が見えるようにしてとめる。</p> <div style="text-align: center;"> <p style="text-align: center;">腹部超音波所見</p> </div> <p>※脾臓・左腎の写真が表に来るように折り、クリップで留めてください。</p>

	文書分類番号	品質-業務-104	制定日	2006年3月1日
	版数	Ver. 2.2	改訂日	2025年3月1日
			管理部門	品質管理部
腹部超音波検査マニュアル				

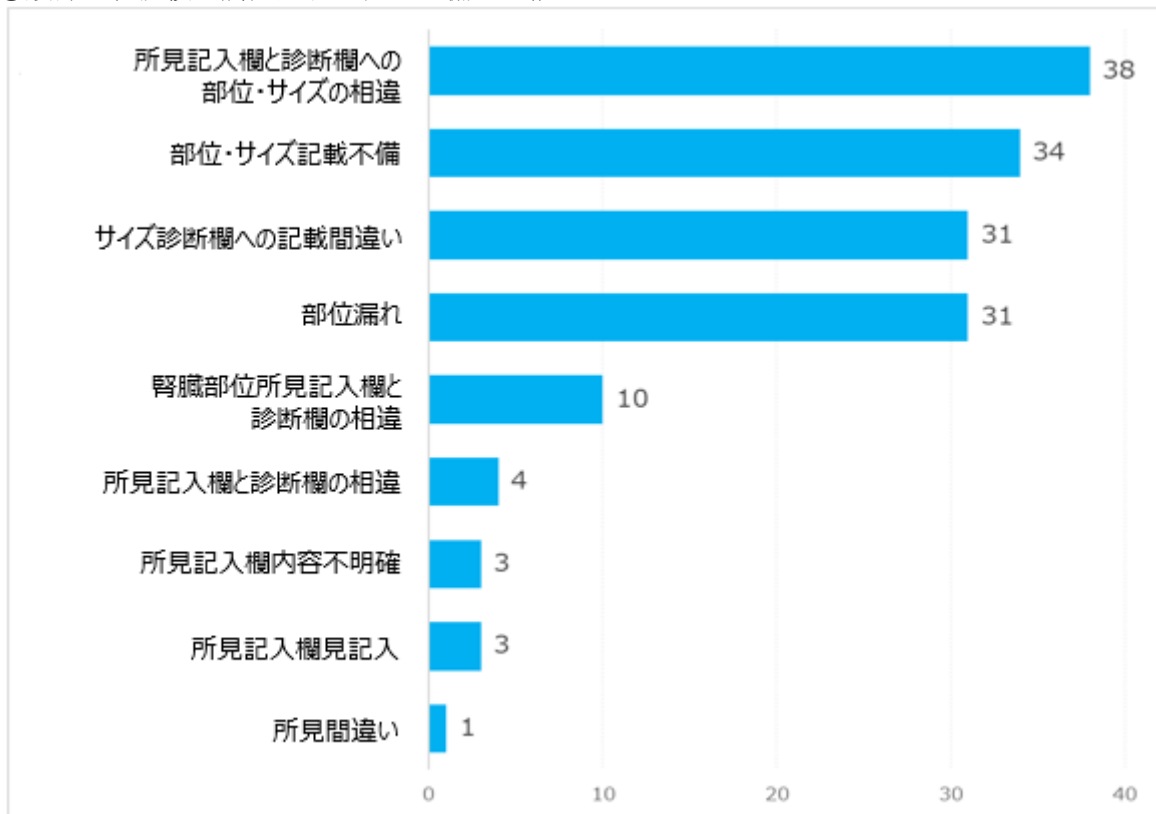
(2) その他の所見について

「その他」記入欄は各臓器の所見一覧に載っていない項目をカッコ内に記載する。また、必要に応じて、診断コード欄の右側空欄に、「部位」「大きさ」のみを記入する。

臓器名	その他所見記入例
肝臓	<ul style="list-style-type: none"> ・肝臓手術後 ・肝内胆管拡張 ・胆道気腫
胆のう	<ul style="list-style-type: none"> ・胆のう萎縮 ・胆のう腫大 ・胆砂
腎臓	<ul style="list-style-type: none"> ・重複腎盂 ・馬蹄腎 ・尿管結石
膵臓	<ul style="list-style-type: none"> ・膵管拡張 ・膵臓手術後
脾臓	<ul style="list-style-type: none"> ・脾血管腫 ・脾腫瘍
その他	<ul style="list-style-type: none"> ・腹水 ・胸水 ・内臓逆位

(3) 所見記入の注意事項

①腹部超音波検査所見用紙の記入不備の内訳



2023年9月～12月 判定管理課調査

文書分類番号	品質-業務-104	制定日	2006年3月1日
		改訂日	2025年3月1日
版数	Ver. 2.2	管理部門	品質管理部

腹部超音波検査マニュアル

②所見記入時に気をつけるポイント

腹部超音波検査

注意
 1) 実施される方は□の部分のみを記入して下さい。
 2) 消化管ガス・体位などによる描出不良部が発生する為、見える範囲での検査となります。 一般財団法人日本予防医学協会

事業所名 (一財)日本予防医学協会	健診日	2025年 3月 1日	受診番号	100
氏名	日予 診花	氏名(カナ)	ニテヨ シンカ	データ処理 ディスク番号
お客様ID	80000000	生年月日	1985年1月1日	1次検・2次検 (肝・膵・腎)
初回 日付	受診No	所見(判定)	(OCR・本人)	年齢
24	脂肪肝、(左右)腎のう胞、左腎結石、右腎内石灰化			40歳

超音波検査に関する問診 / 超音波検査技師記入欄	診断	有	疑	部位	大きさ	判定
前回判定が要精査の場合<精密検査の受診 無・有> 精査部位 肝・胆・胆管・膵・腎・脾・その他()	慢性肝障害	122	132			A2
実施検査 (US・CT・MRI・その他)	脂肪肝	104	114			B1 B2
造影剤の使用 (あり・なし)	肝のう胞	106	116			B1 B2
経過状況 (無し・3ヶ月・6ヶ月・1年フォロー・その他)	多発性肝のう胞	110	120			C1 C2
確定診断 ()	肝内結石	105	115			G1 G2
超音波所見記入欄	肝内石灰化	109	119			G1 G2
自覚症状 (なし)・あり()	肝血管腫	107	117			R1
	肝腫瘍		118			R1
	その他()					R1
含む採取 () 時間後	慢性胆のう炎	402	412			A2
肝臓実質評価 ()	胆のうポリープ	404	414			A2
胆管拡張 ()	胆管結石	406	416			B1 B2
胆管狭窄 ()	多発性胆のうポリープ	470	480			B1 B2
胆管腫瘍 ()	胆のう結石	406	416			C1 C2
胆管癌 ()	胆のう壁在結石	421	431			C1 C2
胆管炎 ()	胆管狭窄	407	417			G1 G2
胆管癌 ()	胆管腫瘍	425	435			G1 G2
胆管癌 ()	胆のう腫瘍	403	413			R1
胆管癌 ()	胆のう壁肥厚	427	437			R1
胆管癌 ()	胆のう腫瘍	415				R1
胆管癌 ()	胆のう嚢腫	440				R1
胆管癌 ()	胆管癌	407	417			A2
胆管癌 ()	胆管癌	409	419			B1 B2
胆管癌 ()	胆管癌	419				C1 C2
胆管癌 ()	胆管癌	419				G1 G2
胆管癌 ()	胆管癌	304	314	右	25×23	A2
胆管癌 ()	胆管癌	324	334	左	7×8	B1 B2
胆管癌 ()	胆管癌	302	312	右		B1 B2
胆管癌 ()	胆管癌	303	313	左		C1 C2
胆管癌 ()	胆管癌	344	354			G1 G2
胆管癌 ()	胆管癌	341	351			R1
胆管癌 ()	胆管癌	315				R1
胆管癌 ()	胆管癌	343	353			R1
胆管癌 ()	胆管癌	308	318			R1
胆管癌 ()	胆管癌	401				R1
胆管癌 ()	胆管癌	202	212			A2
胆管癌 ()	胆管癌	204	214			B1 B2
胆管癌 ()	胆管癌	215				C1 C2
胆管癌 ()	胆管癌	215				G1 G2
胆管癌 ()	胆管癌	409	419			R1
胆管癌 ()	胆管癌	422	432			A2
胆管癌 ()	胆管癌	423	433			B1 B2
胆管癌 ()	胆管癌	502	512			C1 C2
胆管癌 ()	胆管癌	704	714			G1 G2
胆管癌 ()	胆管癌	732	742			R1
胆管癌 ()	胆管癌	410	420			R1
胆管癌 ()	胆管癌					R1

判定コメント記入欄

検査担当 技師 毛利

判定医

総合判定 A1: 所見なし

①超音波の所見は、観察したままを記入する。形状もコメントする。

* 脂肪肝は**脂肪肝評価欄に○を記入**する。

②シェーマを記入する。

③今回の超音波検査の所見のまとめを記入する。

④該当する**診断名の横に**部位と大きさの数値を記入する。

・部位・サイズは**該当する所見の横に**記入する。

・所見記入欄と大きさに記入した数値に**相違がないことを確認**する。

◆腎臓所見は**部位(左・右)の記入**を確認する。

⑤検査担当技師欄に氏名を記入する。

☆最後に①～⑤の記入漏れがないことを確認し、提出してください。

1.1. 至急報告

『悪性を積極的に疑う所見と急性症状を起こすもの』
 については至急報告としてあげる。

ただし、上記の場合でも、現在の治療状況等、他の要因から至急連絡に該当しないことがある。
 また、上記以外でも、判定医等、医師が必要と認めた場合は至急連絡を実施する。

1.2. 備考

※参考にしておくべき判定区分

判定区分		説明
A1	異常なし	今回の健康診断で特に問題はありませんでした。 今後とも、健康の保持、増進に一層励んでください。
A2	△ 有所見健康	今回の健康診断で僅かに所見が認められますが、特に問題はありませんでした。今後とも健康の保持、増進に一層励んでください。
A3	▲ 生活注意	生活習慣が主な原因と思われる軽微な所見が認められます。今の段階で生活習慣を改善すると将来の疾病を予防することが可能です。

	文書分類番号	品質-業務-104	制定日	2006年3月1日
	版数	Ver. 2.2	改訂日	2025年3月1日
			管理部門	品質管理部
腹部超音波検査マニュアル				

判定区分		説明
B1	*	要経過観察 所見が認められますので経過観察してください。体調に配慮し、変化を感じた場合には、次年度の健診を待たずに医師・保健師等に相談してください。
B2		経過観察中 あなたは現在経過観察中ですので、今回の結果を主治医・産業保健職等に見せて引き続き経過観察をお受けください。
G1	●	要再検査 所見が認められます。一時的なものかもしれませんが、再検査を受けてください。今後とも健康の保持、増進に励んでください。
G2		要精密検査 所見が認められます。診断を確かめるために詳しい検査を受けてください。今後とも更に健康の保持、増進に励んでください。
C1	◎	要医療 あなたには受診が必要と思われます。医療機関を受診し、日常生活の指導や治療について指示を受けてください。受診の際は、この通知を持参してください。
C2		加療中 あなたは現在加療中ですので今回の健診結果を主治医に見せてください。日常生活や治療についての主治医の注意をよく守ってください。
R1		判定不能 今回実施した検査では検体の状態が検査に適さず判定ができませんでした。再検査しても当該検体での検査結果が得られないと予測される場合に、この判断を行います。






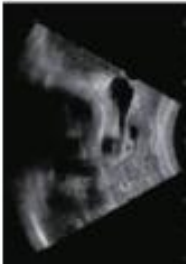












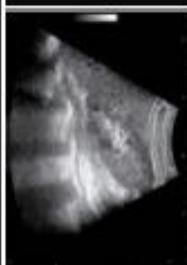
参考文献、資料

- 日本人間ドック学会、日本消化器がん検診学会、日本超音波医学会
- 超音波健診判定マニュアル 2014.4
- カテゴリー劇的にわかる腹部超音波スクリーニング
- 腹部超音波検診判定マニュアル改訂版（2021年）

以上

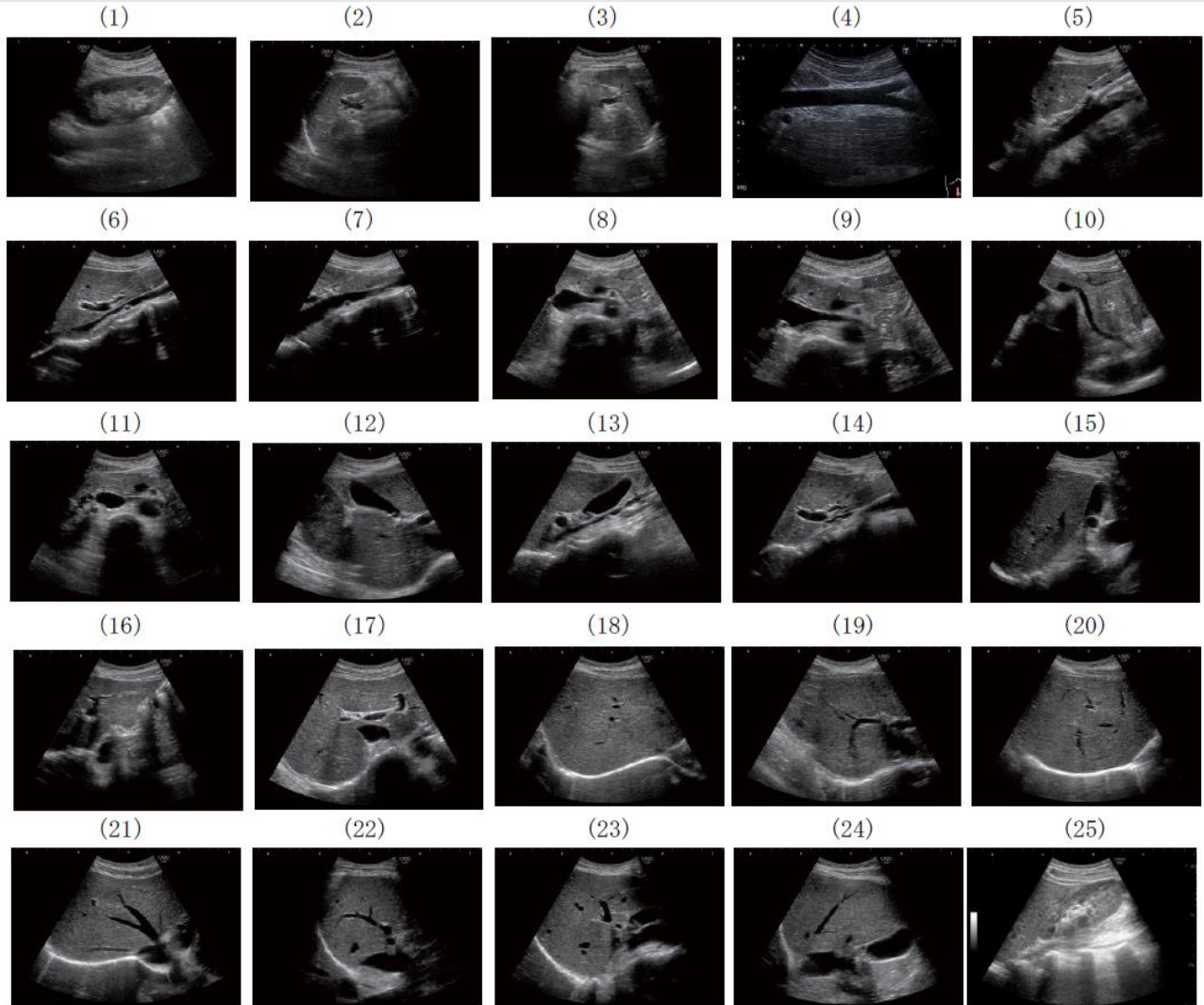文書分類番号	品質-業務-104	制定日	2006年3月1日
		改訂日	2025年3月1日
版数	Ver. 2.2	管理部門	品質管理部
腹部超音波検査マニュアル			

腹部超音波検査標準記録順

腹部超音波検査 標準記録順			
1	左：左肋間走査：脾臓 右：左肋間走査：左腎	 	
2	心窩部横走査：腹部大動脈		
3	左：心窩部横走査：下大静脈・肝左葉・尾状葉 (S1) 右：心窩部横走査：肝左葉 (肝臓)	 	
4	左：心窩部横走査：脾尾部 右：左肋背弓下斜走査：脾尾部	 	
5	左：右肋背弓下斜走査：粗嚢体部 右：右肋背弓下斜走査：粗嚢体～臍部	 	
6	左：右肋間走査：粗嚢体部 右：右肋背弓下斜走査：肝外粗嚢	 	
7	左：心窩部横走査～斜走査：肝内側区域 (S4)・門脈1次分枝 右：心窩部横走査～左肋背弓下斜走査：肝左葉 外側区域 (S2, S3)	 	
8	左：右肋背弓下走査：肝後区域 (S6,7) 右：右肋背弓下走査：肝F区域 (S5)	 	
9	左：右肋間走査：肝前上区域 (S8) 右：右肋間走査：肝前下区域 (S5)	 	
10	左：右肋間走査：肝後上区域 (S7) 右：右肋間走査：肝後下区域 (S6)・右腎	 	

	文書分類番号	品質-業務-104	制定日	2006年3月1日
	版数	Ver. 2.2	改訂日	2025年3月1日
			管理部門	品質管理部
腹部超音波検査マニュアル				

腹部超音波検査標準記録順 (25 断面)



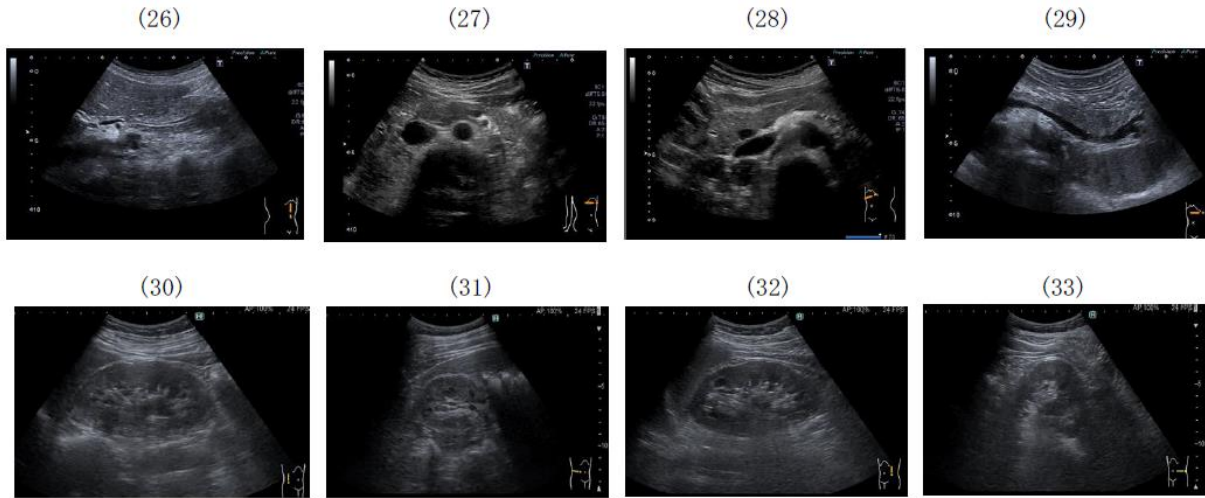
1) 左肋間走査：左腎	14) 右肋骨弓下斜走査：肝外胆管
2) 左肋間走査：脾臓	15) 右肋間走査：胆嚢体部
3) 左肋間走査：脾臓・膵尾部	16) 心窩部横走査～左肋骨弓下斜走査：肝左葉 外側区域 (S2, S3)
4) 心窩部縦走査：腹部大動脈	17) 心窩部横走査～斜走査：肝内側区域 (S4)・門脈1次分枝
5) 心窩部縦走査：肝左葉 (肝縁)	18) 右肋骨弓下走査：肝前下区域 (S5)
6) 心窩部縦走査：下大静脈・肝左葉・尾状葉 (S1)	19) 右肋骨弓下走査：肝後区域 (S6, S7)
7) 心窩部縦走査：膵頭部 (膵鉤部)	20) 右肋骨弓下走査：肝前上区域 (S8)
8) 心窩部横走査：膵体部	21) 右肋骨弓下走査：肝静脈・横隔膜直下
9) 心窩部横走査：膵体部 (拡大で主膵管径計測)	22) 右肋間走査：肝前上区域 (S8)
10) 左肋骨弓下斜走査：膵尾部	23) 右肋間走査：肝前下区域 (S5)
11) 心窩部斜走査：膵頭部	24) 右肋間走査：肝後上区域 (S7)
12) 右肋骨弓下斜走査：胆嚢体部	25) 右肋間走査：肝後下区域 (S6)・右腎
13) 右肋骨弓下縦走査：胆嚢底～頸部	

記録画像は走査手順を示すものではない。

注1：1)4)12)25)は短軸像を観察し異常がないことを確認し、長軸像を記録する。

注2：3)脾臓をアコースティックウィンドウとした膵尾部。

	文書分類番号	品質-業務-104	制定日	2006年3月1日
	版数	Ver. 2.2	改訂日	2025年3月1日
管理部門				
品質管理部				
腹部超音波検査マニュアル				



26) 左側臥位右肋骨弓下斜走査：膵内胆管	30) 左半側臥位肋間走査：右腎臓 長軸像
27) 座位（半座位）横走査：膵頭部・体部	31) 左半側臥位肋間走査：右腎臓 短軸像
28) 右側臥位右肋骨弓下横走査：膵頭部	32) 右半側臥位肋間走査：左腎臓 長軸像
29) 右側臥位左肋骨弓下横走査：膵尾部	33) 右半側臥位肋間走査：左腎臓 短軸像

図2 体位変換による画像

参考：腹部超音波検診判定マニュアル改訂版（2021年）